



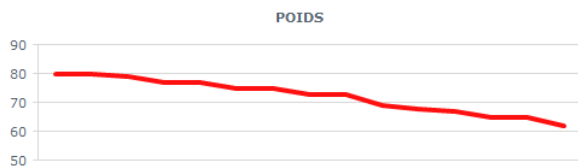
Pierre MARTIN, 74 ans

Télécharger en PDF  
([https://naor.app/wp-content/uploads/2020/01/Rapport-nutritionnel-\\_Naor.pdf](https://naor.app/wp-content/uploads/2020/01/Rapport-nutritionnel-_Naor.pdf))

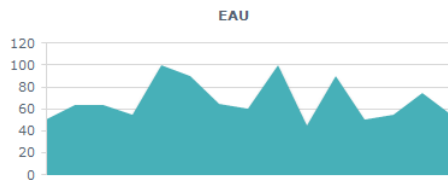
## Données cliniques du patient

- ✓ Pathologies inflammatoires du tube digestif
- ✓ Défaut de mémorisation et de concentration
- ✓ Fonte musculaire
- ✓ déficit immunitaire
- ✓ Poids 98 kg
- ✓ Taille 1,84 m

## Données anthropométriques

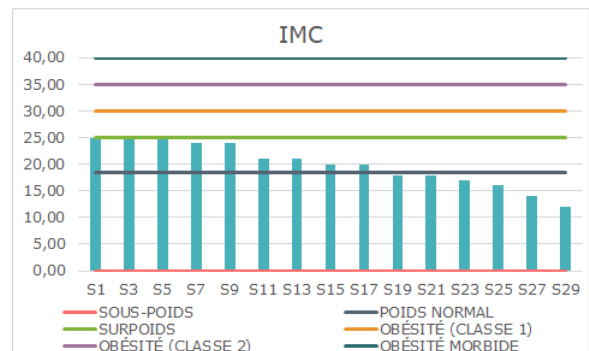


Perte de poids mensuelle estimée à 16% sur 8 mois



Diminution de l'IMC d'environ 10%/mois sur 8 mois

Patient en sous poids 2,5 mois après son arrivé



## Indicateurs

- ✓ IMC habituelle 24 kg/m<sup>2</sup>
- ✓ IMC constaté 14 kg/m<sup>2</sup>

- ✓ MMA 15
  - ✓ Albumine 24 g/l
  - ✓ Transthyrétine 0,20 g/l
  - ✓ NRI 90%
- 
- 

## Conclusions et recommandations

Consultation de Monsieur Robert Dupont consécutivement à une perte d'appétit et de poids. Antécédents de pathologies inflammatoires du tube digestif, défaut de mémorisation, fonte musculaire et déficit immunitaire.

### Diagnostic diététique :

« on constate une dénutrition sévère en lien avec des troubles de la déglutition comme en témoigne une perte de poids de 16% en 8 mois, un IMC < 21 kg/m<sup>2</sup> ainsi qu'un score de MNA faible » du coup rajoute trouble de la déglutition dans sa présentation

### Recommandation hygiéno diététique :

Alimentation hyperénergétique Alimentation hyperprotéine avec 126g de protéine par jour  
Texture mixé

## Propositions de Menus sur une semaine



- Saumon/haricots
- Poulet/Choux Fleur